Bloqueo epidural interlaminar y transforaminal bajo control de imagen

Tratamiento intervencionista del dolor

tech

CONTENIDO

1. Objetivos
2. Introducción
3. Recuento anatómico del espacio epidural
4. Indicaciones terapéuticas
5. Documentación técnica
6. Realización de la técnica
7. Contraindicaciones
7. Complicaciones
8. Conclusiones
9. Bibliografía

Objetivos

- Mostrar las principales aplicaciones clínicas de la infiltración epidural para el control del dolor.
- Dar a conocer la técnica y vías de acceso al espacio epidural para aplicación de procedimientos analgésicos.
- Identificar las principales contraindicaciones y complicaciones de esta técnica.

Introducción

La anestesia epidural cervical es más segura y ventajosa que la anestesia general, en la cirugía de hombro y extremidad superior, porque permite mantener al paciente consciente, con menor pérdida hemática y un campo quirúrgico más exangüe. También aporta ventajas sobre el bloqueo del plexo braquial a nivel interescalénico, la anestesia epidural cervical tiene menor tasa de fallos, la dosis total de anestésico local requerida es menor, precisa una única punción sin provocación de parestesias o movimientos musculares mediante neuroestimulación, es más fácil el mantenimiento de un catéter para analgesia postoperatoria y no necesita complementarse con anestesia general para mejorar la calidad.

Del mismo modo, se puede utilizar en pacientes con intubación endotraqueal difícil, cirugías de tiroides y paratiroides, cirugía de mama, cirugía de carotidea, cirugía cardiaca sin circulación extracorpórea o en pacientes en que se prevean arritmias cardíacas (1).

Inicialmente, esta técnica se realizaba a ciegas, pero con el advenimiento y uso de las imágenes diagnósticas, tal dificultad se ha superado. La Tomografía Axial Computarizada (TAC) permite una mejor visualización de las estructuras anatómicas y se considera el método guía de elección para estos procedimientos.

Figura 1. Los bloqueos epidurales son una de las modalidades analgésicas más difundidas en la actualidad.

Los bloqueos terapéuticos o diagnósticos son útiles para la localización del origen del dolor lumbar y para decidir la conducta terapéutica adecuada. Se plantea entonces, que el uso de imágenes diagnósticas en la realización de los bloqueos facetarios y radiculares es útil como herramienta diagnóstica, terapéutica y disminuye la morbilidad del procedimiento respecto a los realizados a ciegas.

Desde hace varias décadas, los bloqueos radiculares y facetarios se realizan corno parte del tratamiento y diagnóstico de las radiculopatías. Los anestesiólogos fueron los primeros especialistas que practicaron este procedimiento, guiados por los parámetros de la anatomía superficial. Con este método, no se podía asegurar la localización de la aguja, ni era posible prever la presencia de variantes anatómicas que lo podrían dificultar.

Después, los ortopedistas lo realizaron mediante guía fluoroscópica, utilizando medio de contraste para comprobar la localización exacta de la aguja dentro de la articulación. A comienzos de la década de los ochenta, los radiólogos se involucraron en este tipo de procedimientos, aportaron su experiencia en la interpretación de imágenes diagnósticas e introdujeron otras opciones como la TAC (2).

El uso de la ecografía fue realizado como primera punción según la literatura rusa en 1971 donde se delineó la anatomía neuroaxial, siendo identificadas como, por ejemplo, estructuras de la lámina, ligamento amarillo, canal espinal y el cuerpo vertebral (3). Así como medir el espacio de la lámina y el epidural antes del procedimiento epidural.

Por otro lado, este tipo de utilidad y acceso a través de la ecografía no solo está limitado a los anestesiólogos, sino que también a personal de salud médico para la obtención de la muestra de líquido cefalorraquídeo como los médicos de urgencias, internistas y terapia intensiva.

La ecografía está limitada por algunos aspectos que podrían ser la destreza del que realiza el procedimiento, tipo de ecógrafo, de pacientes e interferencias en la imagen. Pero, aun así, la ecografía es un método más que contribuiría a obtener una imagen que solo es posible a través de los espacios interlaminares entre vértebras adyacentes, donde permitiría el ingreso de las ondas sonoras al canal vertebral y, de esta manera, también ingresar al espacio con la aguja espinal.

No lo olvides: los bloqueos radiculares y facetarios son procedimientos realizados desde hace varias décadas como parte del diagnóstico, tratamiento de las radiculopatías y las enfermedades facetarias.

Recuento anatómico del espacio epidural

La médula espinal, en su extremo distal, termina en el cono medular como *filum terminale* (extensión fibrosa) y la cola de caballo (extensión neuronal). Esta terminación distal varía desde las vértebras L3 en los lactantes al borde inferior de L1 en los adultos y se encuentra envuelta dentro de la columna vertebral ósea por tres membranas (de más interna a más externa):piamadre, aracnoides y duramadre.

El Líquido Cefalorraquídeo (LCR) se encuentra dentro del espacio entre la piamadre y la aracnoides, denominado espacio subaracnoideo (lugar para anestesia espinal). Alrededor de la duramadre, por su parte anterior, lateral y posterior está el espacio epidural (lugar de anestesia epidural), el contenido comprende raíces nerviosas y grasa, tejido areolar, vasos linfáticos y sanguíneos, incluido el organizado plexo venoso de *Batson*. Posterior al espacio epidural, se encuentra el *ligamentum flavum* (llamado ligamento amarillo) y siguiente a estas estructuras, el ligamento interespinoso, que se estira entre los procesos espinosos de las vértebras sucesivas y el ligamento supraespinoso ancla las puntas de los procesos espinosos en una columna continua (4).

El espacio epidural es un espacio virtual que se encuentra entre la duramadre y el periostio espinal, que rodea a las meninges y se extiende desde el foramen magno, donde la duramadre se fusiona con la base del cráneo al hiato sacro.

A nivel intracraneal no existe espacio epidural, ya que la duramadre y el periostio craneal están firmemente adheridos. Los límites del espacio epidural son: anteriormente, el ligamento longitudinal posterior, lateralmente, los pedículos y los forámenes intervertebrales y, posteriormente, el ligamento amarillo y la superficie anterior de la lámina.

La distancia entre la piel y el espacio epidural varía ampliamente dependiendo de la constitución del paciente. En la gran mayoría de los pacientes la distancia es entre 4 y 6 cm. Desde la superficie hacia dentro se deben atravesar las siguientes estructuras antes de llegar al espacio epidural: piel, tejido subcutáneo, ligamento supraespinoso, ligamento interespinoso, ligamento amarillo y, finalmente, espacio epidural.

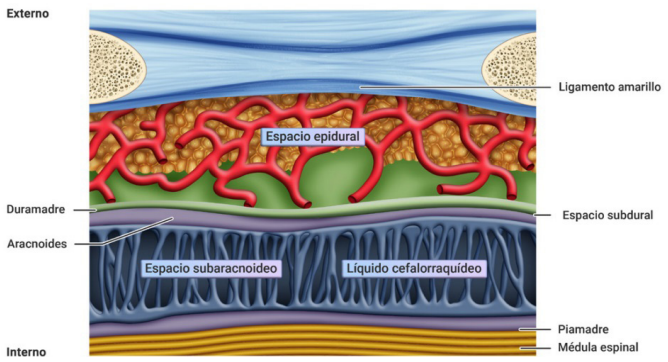

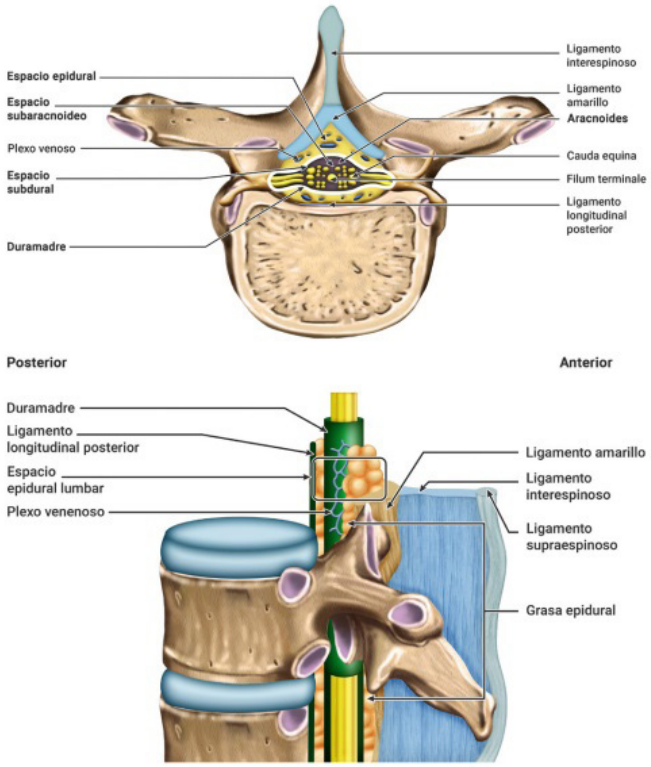

Figura 2. Aspectos anatómicos de interés del espacio epidural (Dolopedia, 2021).

El ligamento amarillo constituye un importante punto de referencia para la localización del espacio epidural por ofrecer una mayor resistencia al avance de la aguja. Se trata de un ligamento interlaminar cuyo nombre se debe al color de las fibras elásticas. El mismo se adhiere a la cara anterior de la lámina superior y a la cara posterior de la lámina inferior.

El espesor del ligamento amarillo a nivel *L2-L3* (entre 3 y 5 mm) es siempre mayor que el ancho del bisel de la aguja de punción y varía con la posición de la columna vertebral, disminuyendo con la flexión y aumentando con la extensión. Siendo el ligamento amarillo una membrana elástica, el avance progresivo de una aguja contra el mismo provoca un abultamiento localizado que va aumentando hasta su perforación, retornando rápidamente a su posición inicial debido a su gran elasticidad. Una hipótesis sugiere que éste sería el mecanismo responsable de la presión negativa en el espacio epidural lumbar.

Indicaciones terapéuticas

La infiltración epidural es la técnica más utilizada en las unidades de dolor y todavía sigue en continua valoración en cuanto a la indicación, la composición de los fármacos utilizados y la periodicidad de su administración.

De forma generalizada, las principales indicaciones para la administración de corticoides y anestésicos epidurales en pacientes con dolor crónico son las siguientes:

- Lumbociatalgia.
- Cervicobraquialgia.
- Dorsalgia.
- Bloqueos diagnósticos - pronósticos.
- Epidurolisis.
- Epiduroscopía.
- Otros: dolor crónico oncológico, regional completo y miembro fantasma.

La principal indicación es el dolor lumbar irradiado a miembros inferiores, como, por ejemplo, el secundario a hernia discal, estenosis de canal o espondilolistesis, también en el síndrome de cirugía fallida de espalda y la fibrosis epidural consecuente. Otras indicaciones podrían ser la fractura por aplastamiento vertebral, síndrome de dolor regional complejo, dolor pélvico crónico, polineuropatía diabética, neuropatía periférica post-quimioterapia y miembro fantasma.

A nivel torácico está indicado en hernias discales, neuralgia postherpética, fractura vertebral, dolor de origen oncológico, pancreatitis o angina, entre otros.

A nivel cervical, la principal indicación es la cervicobraquialgia secundaria a hernia discal, estenosis de canal o espondilolistesis. Otras indicaciones serían cervicalgia crónica, polineuropatía diabética, neuropatía post-quimioterapia, neuralgia postherpética, cefalea cervicogénica, síndrome de dolor regional complejo y síndrome de cirugía fallida de espalda cervical (2).

Los bloqueos epidurales se pueden realizar de manera interlaminar o caudal. No obstante, estos tipos de bloqueos no presentan la misma especificidad que el bloqueo transforaminal para alcanzar una determinada raíz. Requieren una mayor cantidad de volumen a inyectarse y están asociados con un mayor riesgo de posicionamiento intravascular o intradural de la aguja.

Los bloqueos epidurales, asimismo, presentan la limitación de que el volumen inyectado se disemina posteriormente al saco dural, no alcanzando la región ventral donde están las compresiones causadas por el material discal. Se indican los bloqueos peridurales en las siguientes situaciones:

- Degeneración discal o hernia.
- Compresión radicular.
- Procesos inflamatorios radiculares de causa traumática.
- Procesos infecciosos radiculares (neuralgia postherpética).
- Estenosis lumbar (5).

Realización de la técnica

Los procedimientos se realizaron ambulatoriamente en el departamento de imágenes diagnósticas. Muchos de los procederes se realizan guiados por TAC, aunque también puede utilizarse la fluoroscopia como método alterno, fundamentalmente, debido a la presencia de material de osteosíntesis que imposibilita la adecuada visión con la TAC. Algunos autores como Vélez-Cuesta apoyan la tendencia a no emplear sedación de rutina, aunque otros recomienden las benzodiacepinas para disminuir la ansiedad.

Los pacientes se ubican en posición decúbito prono sobre la mesa de TAC o de fluoroscopia. Se utilizan las imágenes localizadoras de la TAC para identificar el nivel anatómico apropiado y se usan cortes axiales cada 3 mm, para identificar los forámenes neurales.

En el nivel escogido se realizan cortes con una guía radiopaca sobre la piel, para verificar el sitio de punción y se calcula el ángulo de entrada según los hallazgos de la TAC. Estos ángulos de entrada de la columna lumbar alta son de 40° como promedio, mientras los de la columna lumbar baja tienden a ser más verticales, con un promedio de 70°.

Figura 3. Indicaciones terapéuticas frecuentes del bloqueo epidural: lumbociatalgias, cervicobraquialgias y epidurolisis.

No lo olvides: la infiltración del espacio epidural se puede realizar desde diferentes abordajes, ya sea a nivel caudal, interlaminar o transforaminal.

Tras una adecuada asepsia y cubrimiento con campos estériles, se infiltra anestesia local (lidocaína al 1 % sin epinefrina) en el sitio de la punción y se marca con una aguja de calibre 25. Se realizan cortes escenográficos con esta aguja en los tejidos blandos para verificar el lugar de punción. La punción se realiza con una aguja espinal calibre 24 a 22 (en ocasiones, se prefiere el calibre 22 por ser más rígido y con menor tendencia a perder el camino durante el procedimiento). Las imágenes de la TAC son usadas para medir la profundidad necesaria para la colocación de la aguja y para visualizar la mejor ruta según el tipo de bloqueo que se iba a realizar (2).

El método de punción caudal por la técnica convencional tiene la gran ventaja de palpar las estructuras óseas y sentir la punción del ligamento sacrococcígeo mediante la pérdida de la resistencia, sin embargo, con este método no es posible observar el paso del anestésico, así que la validación se hace hasta que se observan los efectos clínicos después del bloqueo (evidencia moderada y recomendación débil) (6).

Son varias las técnicas utilizadas para localizar el espacio epidural caudal, el método de palpación es el de uso más común en este medio, en los últimos años el ultrasonido está cambiando la técnica, pero existe además el método del *woosh* (1). Palpar el hueso y el hiato sacro se puede realizar e identificar como una depresión entre los cuernos sacros. Este método es difícil de realizar en niños obesos o con estructuras anatómicas no bien definidas y, en los niños menores de 10 kg, el ligamento sacrococcígeo es muy suave y es posible no sentirlo cuando es atravesado por la aguja, esto hace que se incremente la posibilidad de punción ósea.

En los pacientes pediátricos las venas epidurales sacras terminan a nivel de *S4* y el saco dural *S3-S4*, esto hace observar que la distancia entre el saco dural y el sitio de punción es muy corta. Por eso existe la posibilidad de una punción dural inadvertida o de una punción vascular, a pesar de la estrecha vigilancia al avanzar la aguja por el hiato sacro. Además, se pueden encontrar variaciones en el ángulo de la aguja o en la profundidad del canal sacro, lo que hace más difícil la inserción de la aguja (6).

La anestesia epidural cervical es una técnica segura para corregir los traumatismos de extremidades superiores, pues proporciona anestesia de alta calidad y analgesia postoperatoria (evidencia moderada y recomendación moderada). Aunque esta técnica anestésica suele ser más fácil que el bloqueo epidural lumbar, es necesario que se tenga experiencia con el acceso lumbar para tener mayor sensibilidad y conocimiento de la anatomía neuroaxial. Una buena opción para pacientes jóvenes, en cirugía electiva o de urgencia, ASA I o II.

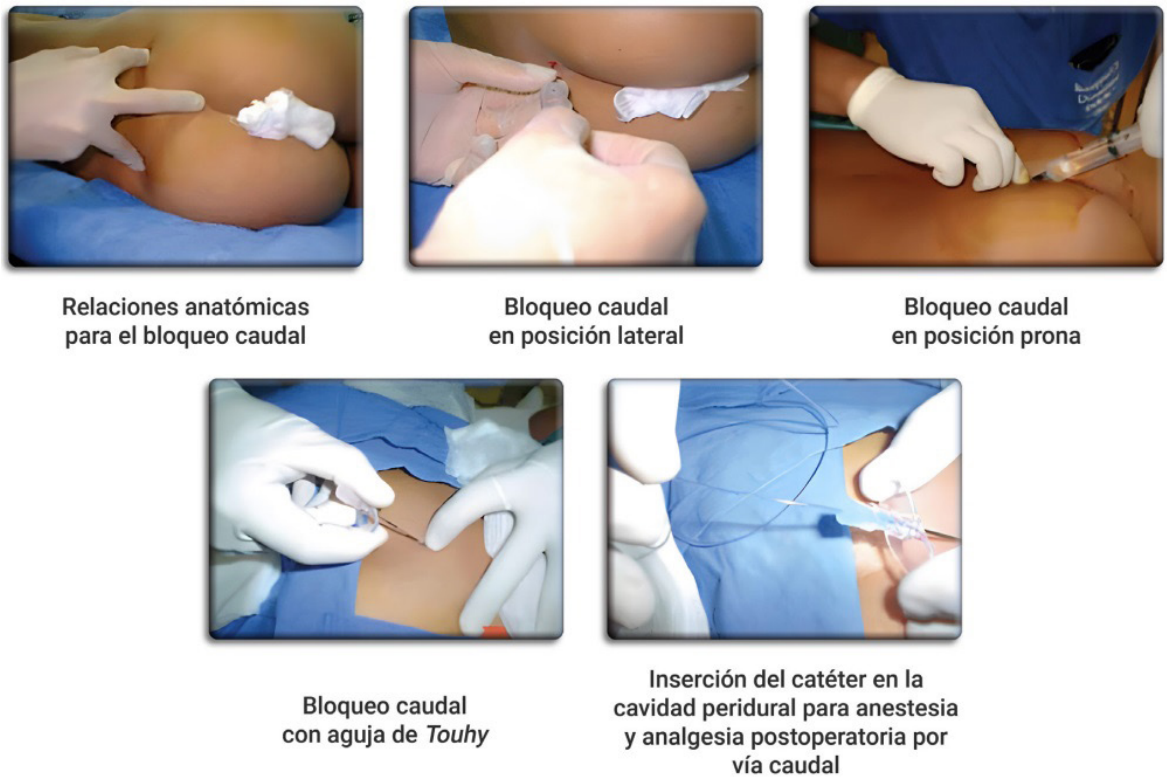

Figura 4. La palpación es uno de los métodos más empleados para el bloqueo caudal (Mendiola MA).

El bloqueo cervical epidural resulta por el bloqueo sensitivo de los plexos cervical superficial *(C1-C4)* y del plexo braquial *(C5-T1)*, por lo tanto, afecta discretamente a las fibras cardioaceleradoras que van desde *T1* a *T5*; como se sabe, el gasto cardiaco depende del estado de las resistencias vasculares (postcarga) y también del retorno venoso (precarga), así como de la contractilidad del miocardio, en esta técnica la extensión del bloqueo simpático no es muy amplio, las resistencias vasculares sistémicas no varían, sin embargo, no existe una disminución significativa del retorno venoso, por lo tanto, se altera mínimamente el Gasto Cardiaco (GC) por la disminución del retorno venoso, por el descenso del inotropismo cardiaco, por el anestésico local absorbido y por el menor nivel de catecolaminas circulantes.

En posición decúbito lateral derecho, previa asepsia y antisepsia, se ubica el espacio a nivel *C7- D1* y usando una aguja epidural *tuohy* 18 G, mediante abordaje medial, se llega al espacio epidural por técnica de pérdida de resistencia con 3 cc de aire, luego se procede a la colocación de catéter epidural de calibre 20 G, dejándose 6 cm en el espacio epidural, por el cual se inyectó bupivacaína 0,25 % 10 ml más lidocaína sin epinefrina al 2 % 2 ml. Se coloca en decúbito supino, posteriormente, se comprueba el nivel sensorial anestésico, abarcando dermatomas de *C4* a *T2* bilateral (1).

Para los bloqueos epidurales, tanto interlaminar como caudal, existen particularidades técnicas. La técnica interlaminar requiere que el paciente mantenga la columna en flexión para aumentar el espacio interlaminar. Se inserta la aguja hasta que se supera la resistencia del ligamento amarillo. En este momento, se alcanza el espacio epidural y la medicación puede ser inyectada (5). En el bloqueo caudal, se alcanza el espacio epidural por medio del hiato sacro. A veces es necesaria la palpación de los cuernos del sacro para la identificación del punto de entrada *(figura 5).*

La epidurografía se utiliza para analizar el grado de diseminación y patrones del medio de contraste bajo los siguientes parámetros:

- Diseminación epidural anterior o posterior en la imagen lateral.
- Extensión cefálica y caudal desde el lugar de la inyección en la imagen lateral.
- Extensión ipsilateral o contralateral en la imagen AP.

En la imagen lateral, la extensión epidural anterior se define como la extensión del medio de contraste que se extiende en una dirección anterior a una distancia de un tercio del espacio epidural. La amplitud de la extensión del medio de contraste se determina en función de si incluye o no el agujero intervertebral. Si el contraste alcanza la placa terminal inferior de un cuerpo vertebral, se registra como un nivel por debajo cuando se cuenta en la dirección cefálica. Si el medio de contraste alcanza la placa terminal superior de un cuerpo vertebral, se registra como ese nivel, cuando se cuenta en dirección cefálica.

Por el contrario, si el medio de contraste alcanza la placa terminal superior de un cuerpo vertebral, se registrará como un nivel por encima cuando se contó en la dirección caudal. Si el medio de contraste alcanzó la placa terminal inferior de un cuerpo vertebral, se registraría como ese nivel cuando se contaba en la dirección caudal (7).

En el bloqueo epidural caudal a ciegas, el paciente puede colocarse en decúbito prono o lateral para este tipo bloqueo epidural caudal. Se traza una línea para conectar las crestas ilíacas superiores posteriores bilaterales y se usa como un lado de un triángulo equilátero, entonces, debe aproximarse la ubicación del hiato sacro. Al palpar el cuerno sacro como dos prominencias óseas, el hiato sacro podría identificarse como un hoyuelo en el medio.

Se inserta una aguja a 45° con respecto al sacro y se redirige si se entra en contacto con la superficie posterior del hueso sacro. Una sensación subjetiva de ceder o pérdida de resistencia sugiere perforar el ligamento, pero está asociado con una tasa de fallos de hasta un 26 %, incluso en manos experimentadas.

La prueba de *whoosh*, que se realiza mediante auscultación en la región toracolumbar con un estetoscopio, mientras se inyectan 2 ml de aire, tiene una sensibilidad del 80 % y una especificidad del 60 % en adultos. La palpación en busca del abultamiento subcutáneo con una inyección rápida de 5 ml de aire o solución salina y tiene un valor predictivo positivo del 83 % y un valor predictivo negativo del 44 %. La precisión del uso de la técnica a ciegas para la inyección epidural caudal en adultos, incluso confirmada por diversas pruebas, es claramente evidente (8).

El procedimiento guiado por fluoroscopia, por lo general, también se realiza de forma ambulatoria. La colocación y desinfección del paciente para el lugar de la inyección son idénticos a los descritos para el bloqueo guiado por ecografía.

El aparato fluoroscópico se ajusta de modo que se obtenga una visión oblicua adecuada y bien definida del agujero intervertebral. Después de la aplicación de lidocaína al 1 % para anestesia local en el área objetivo, el extremo distal de 5 mm de la 22 G se dobló aproximadamente 15-20°. El extremo angulado de la aguja se inclina cuidadosamente hacia el lado posterior hasta que entra en contacto con la superficie medial de la apófisis articular superior, que forma el lado posterior del agujero objetivo. Cuando el extremo de la aguja hace contacto con la apófisis articular superior, la aguja se gira 180° y se avanza hacia adelante 2-3 mm bajo guía fluoroscópica continua.

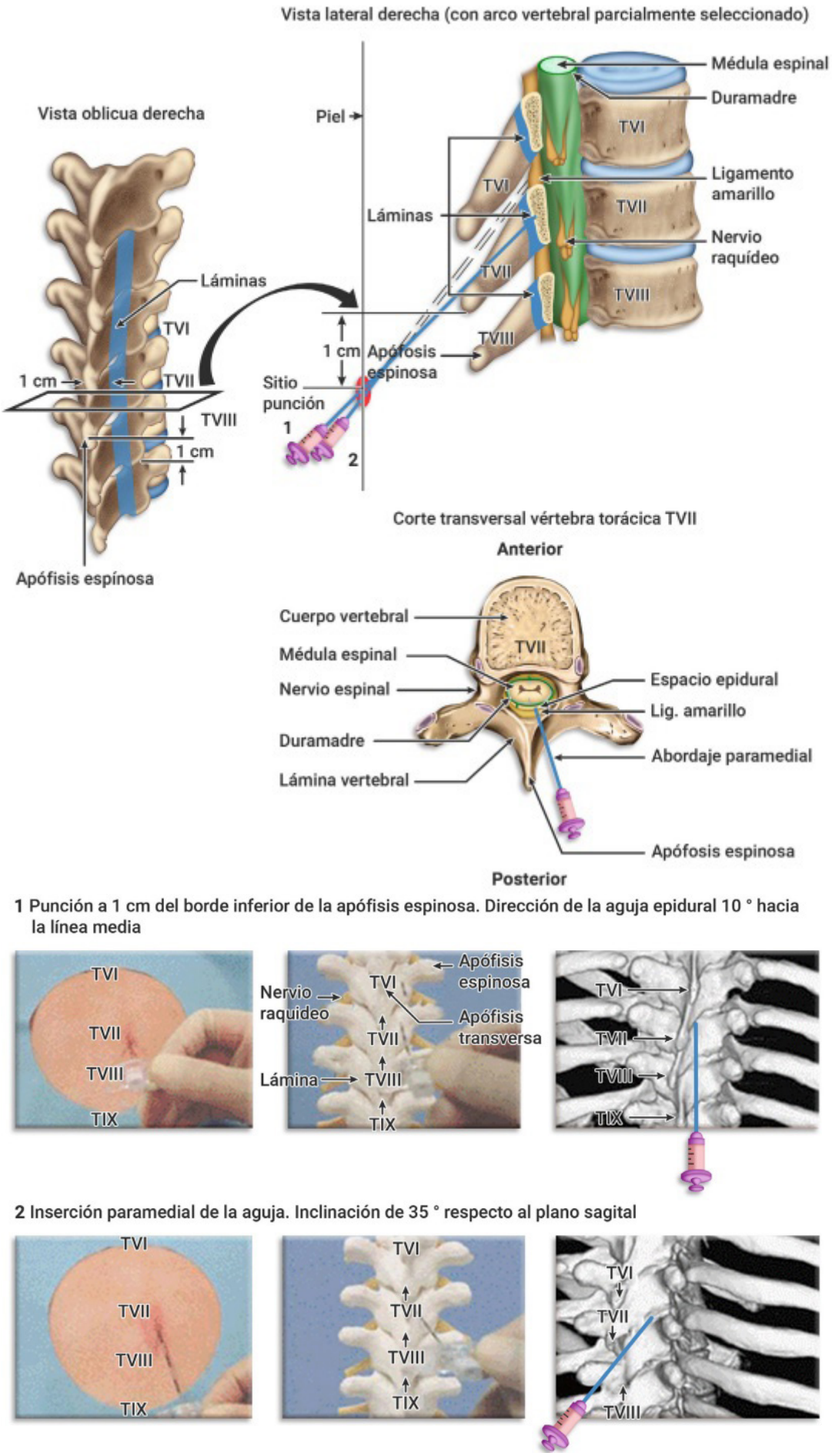

Figura 5. Pasos de la punción epidural interlaminar en un abordaje paramedial (Dolopedia, 2021).

La profundidad del aparato fluoroscópico se ajusta bajo la vista anteroposterior para la ubicación del extremo de la aguja en el centro del pilar articular. Se realizan pruebas de absorción de sangre y líquido cefalorraquídeo para la detección de posibles rastros de sangre en áreas no seleccionadas. Para la confirmación del contraste sombreado del agujero, la raíz nerviosa, el espacio epidural y otras estructuras relacionadas, las imágenes fluoroscópicas se monitorean continuamente durante la inyección del medio de contraste. Luego, se inyecta 1 ml de lidocaína al 1 %. Una vez que se reposiciona la aguja para la infusión del vaso, las imágenes de la raíz nerviosa deben mostrar un contraste sombreado apropiado y debe confirmarse que el medio de contraste no se identifique dentro de ningún vaso proximal.

Los pacientes además son monitoreados por la aparición de manifestaciones clínicas, como dolor en la mitad del cuello y en el brazo contralateral, sabor metálico, mareos, taquicardia, parestesia de todo el cuerpo, cambios auditivos, dificultad para hablar y ataxia motora durante 1 a 2 minutos después de la inyección. Tras la confirmación de la ausencia de hallazgos anormales, se inyecta el fármaco de tratamiento y se completa el procedimiento (9).

The British Pain Society recomienda que la inyección epidural para pacientes con dolor de origen espinal se realice bajo guía fluoroscópica. Los estudios indican que en un número significativo de pacientes la aguja puede no estar colocada correctamente si la inyección epidural se realiza sin fluoroscopia (evidencia alta y recomendación fuerte) (10) *(figura 6).*

El bloqueo caudal guiado por ecografía fue descrito por primera vez por Klocke et al. en 2003 y desde entonces ganó una popularidad cada vez mayor. Varios estudios de diversas poblaciones étnicas han informado repetidamente tasas de éxito muy altas (96,9 a 100 %) de inyección caudal guiada por ecografía. *European Society of Anaesthesiology Guidelines on perioperative use of ultrasound for regional anaesthesia (PERSEUS regional anesthesia)* recomiendan el uso de ecografías antes del procedimiento para proporcionar una mayor precisión en la identificación del espacio intervertebral previsto (evidencia alta y recomendación moderada) (11). El paciente puede colocarse en decúbito prono o lateral.

Por lo general, un transductor de membrana de 7-13 MHz será suficiente para la mayoría de las inyecciones epidurales caudales, sin embargo, puede ser necesario un transductor curvo de 2-5 MHz en pacientes obesos. El transductor de ultrasonido se coloca primero transversalmente en la línea media para obtener la vista transversal del hiato sacro. Los dos cuernos sacros aparecen como dos estructuras hiperecoicas.

Errores a evitar: sin conocimiento previo de la terminación del saco dural a partir del estudio de imágenes, se sugiere que el avance de la punta de la aguja, más allá del vértice del hiato sacro, se limite a 5 mm para evitar la punción dural porque la distancia entre el vértice del hiato sacro y la terminación del saco dural puede ser tan corto como menos de 6 mm.

Entre los cuernos sacros hay dos estructuras hiperecoicas en forma de banda. Se verifica la colocación adecuada de la punta de la aguja, observando la propagación del medio de contraste dentro del espacio epidural sin captación intravascular. En vista longitudinal, la aguja de bloqueo se inserta mediante la técnica en plano. La aguja de bloqueo se puede visualizar en tiempo real, perforando el ligamento caudal, entrando en el hiato sacro, pero no se puede visualizar más allá del vértice del hiato sacro (8).

Con la técnica del Ultrasonido (US) se observa la expansión del hiato en todos los pacientes. Este dato de dilatación del hiato sacro al inyectar el anestésico local es un dato confiable del éxito del bloqueo. Según Sánchez-Maure *et al,* Wang comparó ambos métodos y el éxito del bloqueo caudal guiado por ultrasonido fue de 92,8 % vs 95,7 % en el grupo convencional. En el grupo del US observó un 11,4 % de punción ósea, 5,7 % de punción vascular y 100 % de visualización de la dilatación del hiato sacro.

Figura 6. Bloqueo epidural caudal guiado por fluoroscopia: posición del arco de fluoroscopia, cateterismo caudal e imagen de perfil sacro (Mendiola MA, s.f.).

Las dos técnicas son muy efectivas, con altas tasas de éxito y bajo porcentaje de complicaciones. Ahiskalioglu también comparó ambas técnicas y encontró 97 % de éxito con el US y 93 % en el grupo convencional. Ambos trabajos tienen resultados similares a este estudio. El uso del ultrasonido permite menos intentos de punción, y menos bloqueos fallidos, sin embargo, la experiencia del usuario es algo que no se considera en los estudios en donde se utiliza la técnica convencional (6).

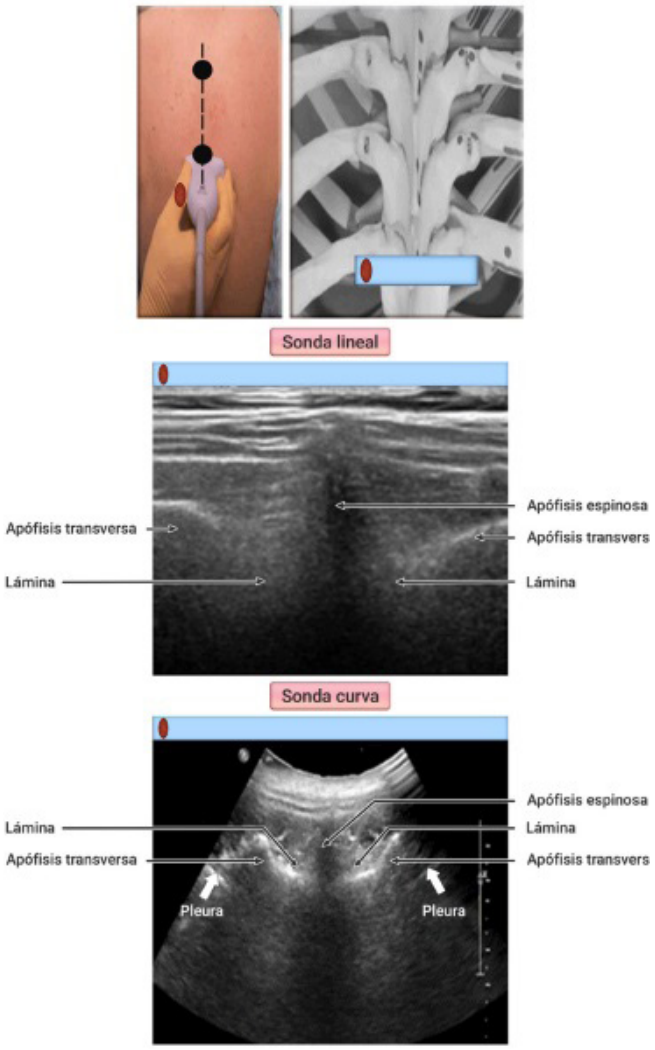

Figura 7. Punción epidural torácica guiada por ecografía. Obsérvese la ubicación del transductor (Dolopedia, 2021).

Para realizar el procedimiento guiado por tomografía computarizada se ubican a los pacientes en un tomógrafo en decúbito prono o lateral, según tolerancia. Los parámetros de adquisición de las imágenes se definen según protocolos de práctica clínica establecidos; se coloca un marcador metálico a nivel dorsal, en la piel y mediante TC se identifica la raíz nerviosa afectada o el lugar de la estenosis, luego se determina el ángulo de enfoque y se marca con tinta indeleble la zona cutánea de punción.

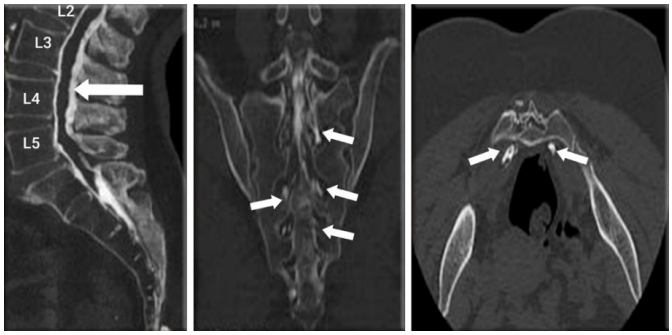

Figura 8. Bloqueo epidural guiado por tomografía computarizada: **a.** La columna de contraste se extiende por el espacio epidural hasta *L2* (flecha); **b.** Visión coronal y **c.** Corte axial en donde puede observarse la distribución de los fármacos por el plexo sacro (flechas blancas) (Muntané Sánchez, 2010).

Se utiliza iodopovidona para realizar la asepsia y se aplica anestesia local con lidocaína al 2 % para disminuir las molestias causadas por el procedimiento. Se introduce una aguja espinal 21 G hasta el lugar afectado fuera radicular o epidural. Una forma de asegurar que se alcanzó la zona indicada en el caso de los bloqueos radiculares es la reproducción del dolor referido por el paciente durante el interrogatorio, lo que se interpreta como contacto en el nervio comprometido. En bloqueos epidurales previo a la aplicación del medicamento, se inyecta 1 cm3 de aire para confirmar que la aguja se encuentra en el espacio correcto (12).

La epiduroscopia requiere más o menos entre 45 a 60 minutos para su realización, se hace previamente firma de consentimientos informados y colocación de profilaxis antibiótica según protocolos institucionales. Se posiciona paciente en mesa quirúrgica en posición prono con una almohada en la parte inferior del abdomen. Se hace asepsia y antisepsia con soluciones estériles. Se infiltra el piso de la región sacra, en este momento se puede visualizar el hiato sacro con el arco en *C* del fluoroscopio.

Se coloca aguja de *touhy* 18 en el hiato sacro y se avanza en dirección cefálica, la pérdida de resistencia indica que la aguja está en la posición y el sitio correcto. Se procede posterior a esto a realizar la epidurografía con medio de contraste y con proyecciones en AP y lateral, esto permite observar las áreas de adherencias y cicatrices, el contorno de las raíces nerviosas y otras estructuras del canal espinal. Luego se introduce guía metálica y se retira la aguja de *Touhy,* evitando pasos forzados de la misma para evitar sangrado traumático que obstruya la visualización epiduroscópica. Posteriormente, se inserta el dilatador y tutor del epiduroscopio.

Luego se pasa el tutor hasta la cuarta vértebra sacra, se inserta el periduroscopio, ya con la previa epidurografia realizada se observa el sitio de agujero a intervenir identificando el nivel de fibrosis epidural y su extensión. Teniendo ya el introductor en el conector lateral, se procede a lavar con solución salina abundante, la cantidad de solución salina utilizada para el lavado es la que se recomienda en todas las guías (menos de 60 ml).

Para el manejo de la adhesiolisis se realiza una técnica combinada mediante adhesiolisis mecánica con balón *fogarty* y con técnica de radiofrecuencia. Al terminar, a través de periduroscopio se administra dexametasona y ácido hialurónico para finalizar el procedimiento (13).

Contraindicaciones

Siendo incuestionable la seguridad del paciente en la práctica clínica diaria, se está obligado a realizar los procedimientos con el mayor grado de garantías, evitando al máximo las posibles complicaciones potenciales derivadas de la técnica. También se hace indispensable la información detallada de cada procedimiento y el consentimiento implícito del paciente, así como la valoración hematológica, tanto analítica como farmacológica (5).

De forma generalizada, las contraindicaciones para la realización del bloqueo epidural son las siguientes:

- Alteraciones de la coagulación o trombocitopenias.
- Uso de anticoagulantes o antiagregantes. La aspirina en dosis de 100 mg/día no contraindica la técnica.
- Pacientes con diabetes mellitus o hipertensión arterial no bien controladas (si se administran corticoides).
- Infección local o sistémica.
- Alergia a fármacos utilizados.
- Aumento de presión intracraneal.
- Tumor vertebral.
- Embarazo (por uso de radioscopia).
- Ineficacia o efectos secundarios graves tras administración previa de fármacos vía epidural.

En algunos grupos específicos de pacientes se particulariza en algunos criterios para definir qué pacientes no deben recibir este método de analgesia. Así, *Epidural Analgesia for Labour Pain Clinical Guideline* define como:

Contraindicaciones absolutas:

- No consentimiento de la paciente.
- Inadecuada experiencia en el proceder.
- Sin CTG o con monitoreo inadecuado del feto.
- Infección local en el sitio de inserción propuesto.
- Presión intracraneal elevada.
- Hipovolemia no corregida.
- Coagulopatía.
- Terapia anticoagulante.
- Espina bífida oculta (a menos que la exploración por resonancia magnética muestre una anatomía normal).

Contraindicaciones relativas:

- Enfermedad cardíaca significativa.
- Algunos trastornos neurológicos.
- Algunas deformidades anatómicas, cirugías o lesiones en la espalda de la mujer.
- Sepsis.
- CTG sospechoso o patológico que no ha tenido revisión obstétrica (14).

Complicaciones

Como ya se mencionó, es fundamental realizar los procedimientos con el mayor grado de garantías, evitando al máximo las posibles complicaciones potenciales derivadas de una técnica no urgente. Las complicaciones graves son poco frecuentes en general (2,15). Las posibles complicaciones de la infiltración epidural se exponen a continuación:

Punción dural, administración intradural del fármaco.

- Infección.
- Administración intravascular del fármaco.
- Convulsiones.

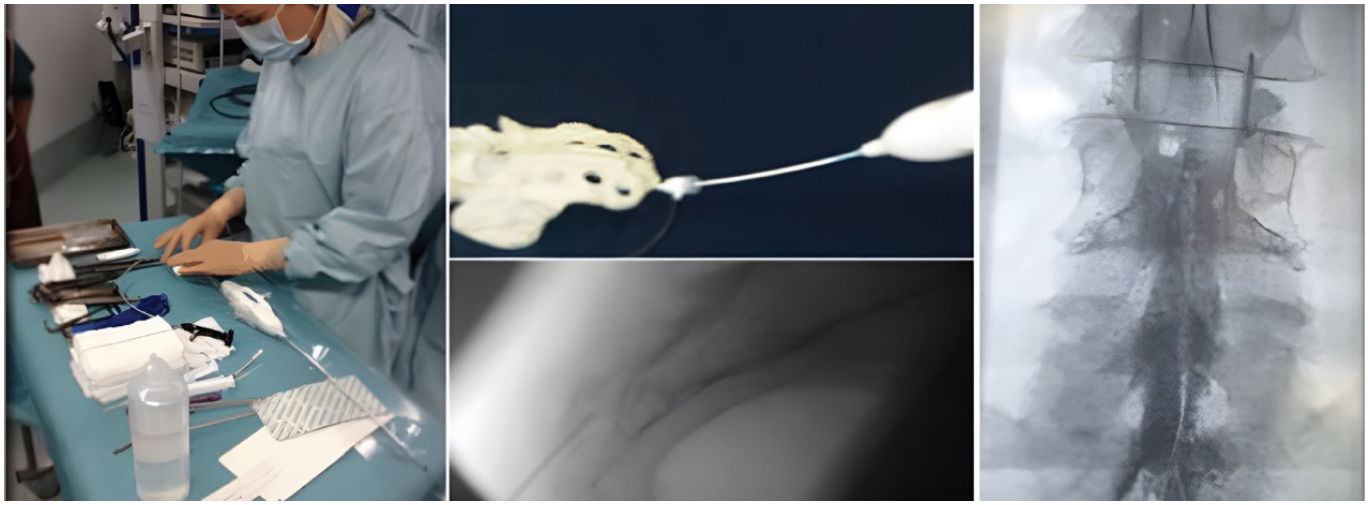

Figura 9. Pasos durante la epiduroscopia: preparación del material, colocación de la guía y comprobación de la colocación de la aguja.

- Complicaciones respiratorias (administración intradural de anestésicos a nivel alto y neumotórax).
- Hematoma epidural.
- Traumatismo medular.
- Traumatismo de raíz nerviosa.

Otros autores adicionan complicaciones del bloqueo epidural menos frecuentes como:

- Imposibilidad de colocar el catéter.
- Formación de un nudo.
- Ruptura del catéter.

La incidencia de atrapamiento del catéter epidural es baja y se estima en 0,003 a 0,005 %, la incidencia del anudamiento del catéter epidural es difícil de estimar, ya que la mayoría de los casos de anudamiento reportados son solo reportes de caso en pacientes para analgesia obstétrica como en bloqueo neuroaxial 0,0015 %, con la formación de nudos en los 3 centímetros distales al catéter.

El factor de riesgo más importante para la formación de un nudo es la longitud del catéter introducida, aunque esta medida ha sido motivo de controversia, siendo más probable que aparezcan a una longitud mayor de 5 cm. Se considera como rango de seguridad entre 3 y 4 cm, pero se ha reportado en la literatura anudamiento a 1,5 cm de distancia de la punta del catéter; otra cuestión a considerar es la flexibilidad del catéter y el material del cual está hecho (16).

Las reacciones vasovagales o ataxia pueden ser consecuencias de los bloqueos cervicales. Además, hay reportes de isquemia del territorio vertebro basilar por formación de émbolos en la arteria vertebral y paraplejia por infartos medulares (5).

El absceso epidural es una complicación rara, su incidencia varía de 0,2-2/10 000 admisiones hospitalarias, en otras publicaciones mencionan 1/506 000 pacientes obstétricas con catéter epidural, la presentación en niños es rara, con menos de 90 casos publicados. No obstante, existen múltiples factores para que se desarrolle esta entidad como diabetes mellitus, uso de drogas intravenosas, insuficiencia renal crónica, alcoholismo, cáncer, hepatopatía e inmunosupresión; en obstetricia es la ruptura de membranas con signos de corioamnionitis, la colocación del catéter epidural, inserción dificultosa del mismo o varios intentos, punciones hemáticas, uso de apósitos de poliuretano para fijarlo y el tiempo de permanencia del catéter, el cual es colonizado desde las dos horas de la colocación (17).

Conclusiones

Los bloqueos facetarios y radiculares constituyen un método diagnóstico y terapéutico que puede realizarse con mucha precisión y seguridad utilizando la ayuda de imágenes diagnósticas, especialmente la TAC y evitar así complicaciones de los procedimientos a ciegas. Además, se abre a los radiólogos intervencionistas un campo en los grupos multidisciplinarios de las clínicas de dolor.

Es muy importante establecer la localización anatómica exacta de la causa del dolor lumbar y las técnicas descritas son el último recurso después de haber descartado otras enfermedades por medio de imágenes diagnósticas y estudios clínicos en pacientes con dolores crónicos refractarios al tratamiento médico y rehabilitación.

Bibliografía

1. Vela-Izquierdo CE, Espinoza-Aranguren VI, Constantino-Ugaz JL, Aguilar-Noblecilla LE. Anestesia y analgesia epidural cervical para cirugía de miembro superior. Rev Soc Esp Dolor 2019; 26(5): 304-8
2. Cuesta-Vélez JP, Hernández JJ, Borrero L, Riascos R, Martínez N. Dolor lumbar crónico. Bloqueos facetarios y radiculares guiados por tomografía axial computarizada. Experiencia en el hospital de San José. Repertorio de Medicina y Cirugía. 2003; 12(2): 67-78
3. Romero-Ledezma KP. Uso de la ecografía en tiempo estático para la punción lumbar. Gac Med Bol 2020; 43(2): 184-9. [Internet] https://doi.org/10.47993/gmb.v43i2.160
4. Rosales-Ledezma KE, Coto-Chaves C, Naranjo-Alfaro S. Ultrasonido en anestesia neuroaxial. Revista Médica Sinergia 2020; 5(12): 619. [Internet] https://doi.org/10. 314 34/rms. v5i12.619
5. Dal Oglio da Rocha LG. Técnicas de bloqueos y denervación facetaria. Programa de Formación Continua AOSpine. [Internet] https://www.resed.es/Documentos/Articulos New/12.-P-069.pdf
6. Sánchez-Maure M, González-Cordero G, Garza-Hinojosa A. Uso del ultrasonido en bloqueo caudal en pacientes pediátricos. Anestesia en México 2020;32(2): 8-13
7. Hee-Hong J, Min-Noh K, Bum-Park K. Preliminary study on contrast flow analysis of thoracic transforaminal epidural block. Korean J Pain 2018; 31(2): 125-31
8. Kao SC, Lin CS. Caudal Epidural Block: An Updated Review of Anatomy and Techniques. Hindawi Publishing Corporation BioMed Research International 2017. [Internet] http://dx.doi.org/10.1155/2017/9217145

9. Hyuk-Jang J, Yong-Lee W, Woo-Kim J, Rai-Cho K, Hyun-Nam S, Bum-Park Y. Ultrasound-Guided Selective Nerve Root Block versus Fluoroscopy-Guided Interlaminar Epidural Block versus Fluoroscopy-Guided Transforaminal Epidural Block for the Treatment of Radicular Pain in the Lower Cervical Spine: A Retrospective Comparative Study. Hindawi Pain Research and Management 2020. [Internet] https://doi.org/10.1155/2020/9103421

10. The British Pain Society. Recommendations for Good Practice in the Use of Epidural Injection for the Management of Pain of Spinal Origin in Adults. Second Edition, 2021. [Internet] https://www.britishpainsociety.org/static/uploads/resources/files/Recommen dations-for-epidural_injections-2021.pdf

11. Boselli E, Hopkins P, Lamperti M, Estebe JP, Fuzier R, Biasucci DG, Disma N, et al. European Society of Anaesthesiology Guidelines on peri-operative use of ultrasound for regional anaesthesia (PERSEUS regional anesthesia). Eur J Anaesthesiol 2020; 37:1–32

12. Cobeñas R, Flórez J, Chiaradia P, Ruiz-Salgado K, De Vedia M, Paba M, et al. Bloqueo nervioso corticoideo-bupivacaína: ¿La mejoría post-procedimiento inmediato predice el éxito terapéutico a mediano plazo? Revista Argentina de Radiología, 2020. [Internet] doi: https://doi.org/10.1055/s-0040-1721349

13. Muñoz-Montoya JE, Pérez-Cataño C, Restrepo-Lugo CM, Toro-López S, Tapicha Cuellar AM, Muñoz Rodríguez EE. Epiduroscopia, una opción terapéutica para la fibrosis epidural. [Internet] https://www.researchgate.net/publication/329237169. Citado 28 noviembre 2018

14. Royal Cornwall Hospital. Epidural Analgesia for Labour Pain Clinical Guideline 2020. [Internet] https://doclibrary-rcht.cornwall.nhs.uk/DocumentsLibrary/RoyalCornwallHospitalsTrust/Clinical/MidwiferyAndObstetrics/EpiduralAnalgesiaForLabourPainClinicalGuideline.pdf

15. García-Vásquez DC, Delgadillo-Guzmán D, Covarrubias-Torres NA, Galarza-Pizarro NM. Retención de catéter epidural sin formación de nudo, una complicación poco frecuente. Reporte de caso. Anestesia en México 2020; 32(3): 60-4

16. Garabito-López JA. Nudo verdadero en catéter peridural. Reporte de un caso. Rev Mex Anestesiol 2019; 42(1): 68-71

17. Larios-Camacho SJ. Absceso epidural en una paciente obstétrica. Rev Mex Anestesiol 2020; 43(1): 57-9